

Laporan Kasus**Mengenali gangguan pendengaran pada sindrom Waardenburg**

Semiramis Zizlavsky, Safira Trifani Putri, Ronny Suwento
Departemen Telinga Hidung Tenggorok - Bedah Kepala Leher
Fakultas Kedokteran Universitas Indonesia/
Rumah Sakit Umum Pusat Nasional Dr. Cipto Mangunkusumo
Jakarta

ABSTRAK

Latar belakang: Sindrom Waardenburg adalah suatu kelainan yang bersifat autosomal dominan yang ditandai oleh gangguan pendengaran sensorineural dan kelainan pigmen pada mata, rambut, dan kulit. Sindrom auditori-pigmen ini terjadi karena tidak adanya melanosit dari kulit, rambut, mata, serta stria vaskularis pada koklea. **Tujuan:** Memberikan informasi mengenai manifestasi klinis Sindrom Waardenburg sehingga dapat melakukan deteksi dan penanganan sedini mungkin, terutama untuk gangguan pendengaran. **Kasus:** Seorang anak laki-laki berusia 7 tahun dengan keterlambatan deteksi gangguan pendengaran. Orang tua anak tidak mengetahui bahwa gangguan pendengaran tersebut merupakan salah satu manifestasi sindrom Waardenburg, sehingga pada anak ini terdapat gangguan perkembangan wicara. **Metode:** Penelusuran literatur menghasilkan 14 jurnal, dan terdapat 2 jurnal yang relevan. **Hasil:** Dari 2 jurnal yang didapat, ditemukan 1 artikel penelitian dan 1 laporan kasus sindrom Waardenburg yang memaparkan berbagai manifestasi klinis yang menyertai pasien. **Kesimpulan:** Deteksi dini dan penatalaksanaan untuk gangguan pendengaran yang merupakan manifestasi klinis tersering dari sindrom Waardenburg, penting dilakukan karena mempengaruhi perkembangan individu dan perkembangan sosial pasien.

Kata kunci: Sindrom auditori-pigmentasi, kelainan pigmen, gangguan pendengaran sensorineural, sindrom Waardenburg

ABSTRACT

Background: Waardenburg Syndrome (WS) is an autosomal-dominant disorder, characterized by sensorineural hearing loss and pigmentary abnormalities of the eyes, hair, and skin. Auditory-pigmentary syndromes are caused by physical absence of melanocytes from the skin, hair, eyes, and the stria vascularis of the cochlea. **Purpose:** To provide information regarding clinical manifestation of Waardenburg Syndrome for early detection and prompt treatment particularly for hearing impairments. **Case:** A 7-year-old boy with late detection of hearing impairment. Previously, his parents didn't recognize that this condition was one manifestation of Waardenburg syndrome, so that this patient developed speech delay. **Method:** Searching for evidence produced 14 journals and only 2 journals were relevant. **Result:** Of the 2 relevant journals, there were 1 research article and 1 case report that explained several clinical manifestations of Waardenburg Syndrome. **Conclusion:** Early detection and management of hearing impairment as one of frequent clinical manifestation of Waardenburg Syndrome is significantly important since this condition could influence patient's individual and social developments.

Keywords: Auditory pigmentary syndrome, pigmentary abnormality, sensorineural hearing loss, Waardenburg syndrome

Alamat korespondensi: DR. Dr. Semiramis Zizlavsky, Sp.THT-KL(K). Departemen Telinga Hidung Tenggorok - Bedah Kepala Leher Fakultas Kedokteran Universitas Indonesia/ Rumah Sakit Umum Pusat Nasional Dr. Cipto Mangunkusumo, Jakarta.

PENDAHULUAN

Sindrom Waardenburg adalah suatu kelainan yang diturunkan bersifat autosomal dominan, dan banyak terjadi pada populasi di negara barat. Sindrom ini ditandai oleh gangguan pendengaran dan kelainan pigmentasi pada kulit dan rambut, seperti kelainan pigmentasi retina, leukoderma kongenital (*white forelock*), dan *dystopia canthorum*.¹

Pada awalnya sindrom Waardenburg berasal dari nama seorang dokter mata berkebangsaan Belanda bernama Dr. Petrus Waardenburg yang menemukan kelainan klinis pertama kali pada seorang pasien tahun 1951 yaitu antara lain gangguan pendengaran sensorineural, *dystopia canthorum*, dan kelainan pigmentasi retina. Sampai dengan tahun 1979, Waardenburg mengidentifikasi beberapa pasien dengan kelainan klinis yang sama, sindrom ini diklasifikasikan sebagai sindrom Waardenburg tipe 1.² Sejak itu, dikenal empat tipe sindrom Waardenburg berdasarkan ekspresi gen dan perbedaan manifestasi klinis yang dialami pasien.² Karakteristik yang paling sering ditemukan adalah perbedaan warna iris kedua mata, satu mata biasanya memiliki iris berwarna coklat dan mata yang lain berwarna biru terang.³

Gangguan pendengaran sensorineural sering muncul sebagai salah satu kelainan sindrom ini. Deteksi dini gangguan pendengaran dan penanganannya dengan habilitasi atau rehabilitasi pendengaran harus diperhatikan.³⁻⁵

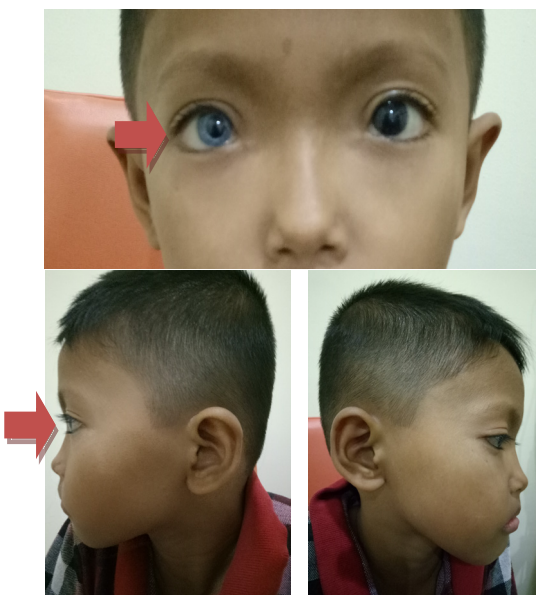LAPORAN KASUS

Pasien laki-laki, berusia 7 tahun, datang ke poliklinik Telinga Hidung Tenggorok (THT) Rumah Sakit Dr. Cipto Mangunkusumo pada November 2016 dengan keluhan belum dapat berbicara dan tidak merespon jika dipanggil atau terhadap suara apapun.

Ibu pasien mengatakan selama kehamilan tidak pernah mengalami sakit, tidak ada riwayat perdarahan, demam dan juga keluhan merah-merah pada kulit. Proses kelahiran spontan, pasien lahir cukup bulan, dengan berat 3100 gram, dan langsung menangis. Saat lahir, ibu menyadari warna salah satu mata anaknya berbeda, yaitu berwarna kebiruan pada mata kanan, namun ibu tidak menindaklanjuti kelainan tersebut, karena hingga saat ini pasien dapat melihat dengan jelas, namun terdapat keluhan air mata yang terus keluar dari mata kanan.

Pada proses tumbuh kembang pasien tidak ditemukan adanya gangguan perkembangan motorik. Tidak pernah mengalami sakit kuning dan kejang selama perkembangannya.

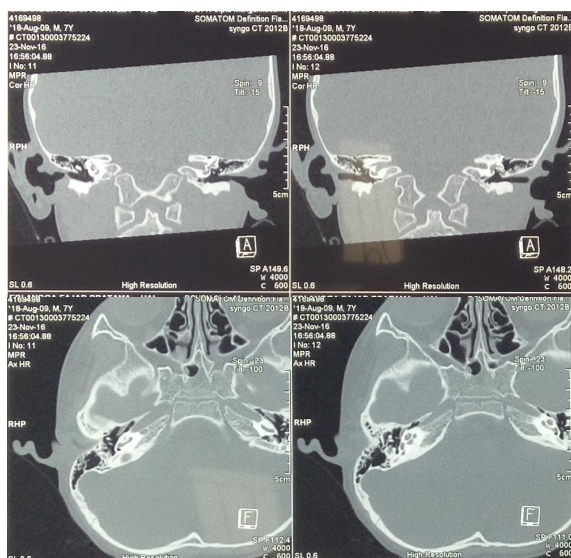
Untuk perkembangan bicara, ibu pasien belum menyadari adanya kelainan pada anaknya hingga anak berusia 2 tahun. Pada usia 1 tahun, anak belum dapat bercelotoh atau mengeluarkan kata tanpa makna. Anak hanya dapat menangis dan menunjuk sesuatu yang diinginkannya. Hingga usia 2 tahun, anak belum dapat mengeluarkan kata-kata atau kalimat. Saat ini anak berkomunikasi menggunakan gerakan atau isyarat.



Gambar 1. Complete heterochromia iridum dan pangkal hidung mendatar.

Dalam keluarga, terdapat satu orang yang mengalami keluhan tuli sejak lahir, yaitu adik dari nenek (pihak ibu). Pasien memiliki 1 saudara laki-laki (adik) dan tidak ditemukan adanya gangguan pendengaran. Pada pemeriksaan fisik sederhana tidak ditemukan adanya kelainan hipopigmentasi pada kulit dan rambut, tidak ditemukan malformasi skeletal maupun Hirschsprung. Pada pemeriksaan THT, tidak ada kelainan kecuali pangkal hidung datar. Pada pemeriksaan *free field test* (FFT) tidak didapatkan adanya respon sampai 90 dB pada frekuensi 250-4000 Hz. Pemeriksaan fungsi telinga tengah dengan timpanometri, didapatkan hasil tipe A pada kedua telinga. Hasil pemeriksaan *oto acoustic emission* (OAE), didapati gangguan emisi sel rambut luar kedua koklea. Untuk hasil *brainstem evoked response audiometry* (BERA) didapatkan pada telinga kanan dan kiri gelombang V tidak terdeteksi hingga 80 dB. Pemeriksaan dilanjutkan dengan *auditory steady state response report* (ASSR) didapatkan hasil ambang dengar telinga kanan sebesar 102,5 dB, dan telinga kiri sebesar 100 dB.

Hasil pemeriksaan radiologi *CT Scan* mastoid resolusi tinggi tidak tampak kelainan

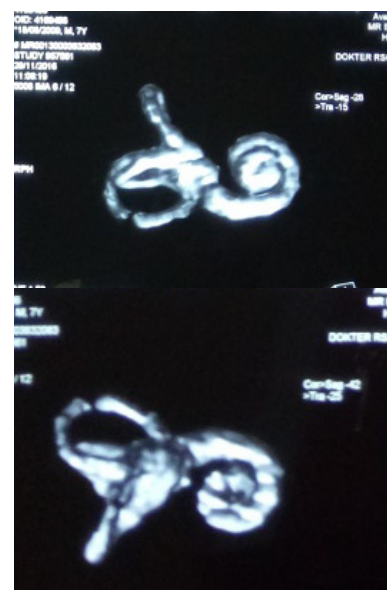

Gambar 2. *CT Scan* mastoid resolusi tinggi.

radiologis pada struktur luar, tengah dan dalam telinga bilateral, koklea bilateral 2½ putaran.

Pada pemeriksaan *magnetic resonance imaging* (MRI) mastoid (koklea) tanpa kontras, didapati iregularitas vestibulum kanan, stenosis kanalis semisirkularis kanan, serta ukuran lingkaran kanalis semisirkularis lateral kanan lebih kecil, defek kanalis semisirkularis superior kiri, koklea kanan 2½ putaran. Tampak defek di putaran basal dan medial, koklea kiri 2½ putaran, ukuran nervus koklearis kanan 0,3 mm (suspek hipoplasia), ukuran nervus koklearis kiri 0,5 mm (suspek hipoplasia).

Pada iris mata terdapat perbedaan warna mata kiri dan kanan. Selain itu, terdapat keluhan mata kanan sering mengeluarkan air mata sehingga pasien dikonsultasikan ke Departemen Mata untuk mengevaluasi fungsi dan kelainan pada mata yang dapat menjadi salah satu manifestasi klinis sindrom Waardenburg. Didapatkan telekantus positif, punctum ada pada mata kanan dan kiri, epikantus pada mata kanan dan kiri, jarak antara kantung medial 400 mm, jarak antara kantung lateral 700 mm, jarak antara pupil



Gambar 3. MRI mastoid (koklea)

550 mm. Pasien didiagnosis dengan suspek obstruksi duktus nasolakrimal mata kanan dan kiri, suspek *normal-tension glaucoma* mata kanan dan kiri, serta *heterochromia iridis* mata kanan.

Pasien direncanakan untuk menjalani tes anel dalam anestesi umum, tes Humphrey, OCT (*Optical Coherence Tomography*) papil n.optikus mata kanan kiri. Pasien juga diberikan polygran 4 kali setiap hari dan dilakukan pemijatan saku mata kanan dan kiri 4 kali setiap hari.

RUMUSAN MASALAH

Bagaimana mengenali manifestasi klinis pada sindrom Waardenburg, terutama gangguan pendengaran yang merupakan salah satu manifestasi tersering pada sindrom Waardenburg.

METODE

Pencarian literatur dilakukan pada tanggal 25 Januari 2017, dengan kata kunci "*Waardenburg syndrome*" AND "*hearing loss*" AND "*genetic*" AND "*children*". Hasil penelusuran pada PubMed dan Cochrane Library, menghasilkan 14 jurnal di PubMed, 0 artikel di Cochrane Library (Tabel 1).

Kemudian dilakukan seleksi literatur menggunakan kriteria inklusi sebagai berikut: 1) kelainan gangguan pendengaran; 2) anak (usia <18 tahun); 3) mutasi genetik dan tersedianya naskah lengkap. Kriteria eksklusi yaitu pasien dewasa.

Tabel 1. Strategi pencarian

Sumber data	Hasil	Pencarian
Pubmed	14	<i>Waardenburg syndrome AND hearing loss</i>
Cochrane Library	0	<i>AND genetic AND children</i>

Telaah kritis dilakukan pada jurnal terpilih, didapatkan 2 jurnal yang terdiri dari 1 artikel penelitian dan 1 laporan kasus mengenai mutasi genetik dan berbagai manifestasi klinis yang terdapat pada sindrom Waardenburg.

HASIL

Salah satu jurnal tersebut merupakan laporan kasus dengan tingkat pembuktian yang rendah. Hal ini disebabkan kasus sindrom Waardenburg merupakan kasus yang sangat jarang, sehingga belum didapatkan *systematic review* mengenai kasus ini.

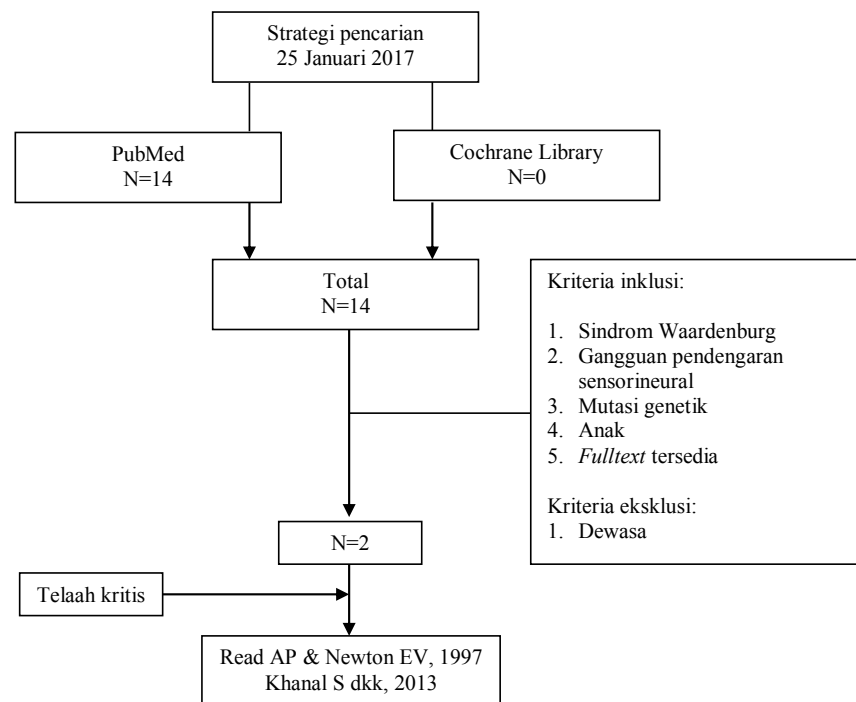
Khanal S⁶ melaporkan 2 serial kasus, antara lain dengan manifestasi klinis kelainan pada mata dan beberapa kelainan lainnya, termasuk gangguan pendengaran. Kasus pertama yaitu seorang ayah yang memiliki dua anak laki-laki dengan usia 9 tahun dan 6 tahun dengan kelainan sindrom Waardenburg, dan kasus ke dua yaitu dua saudara perempuan yang berusia 10 dan 8 tahun dengan gangguan pendengaran dan keduanya mendapat terapi koklear implan.

Dari serial kasus tersebut, dapat disimpulkan, walaupun dalam satu keluarga yang sama namun mutasi genetik yang terjadi dan juga manifestasi klinis yang muncul mungkin berbeda-beda, dan begitu pula dengan terapi yang dilakukan.

Read AP & Newton EV⁷ memaparkan 4 tipe dari sindrom Waardenburg dan juga perbedaan manifestasi klinis yang ditimbulkan, serta mutasi gen yang terjadi dari setiap tipe. Dari penelitian tersebut disimpulkan bahwa faktor transkripsi genetik saat perkembangan embrio.

DISKUSI

Pasien laki-laki, berusia 7 tahun, dengan keluhan belum dapat bicara dan tidak ada respon terhadap bunyi. Riwayat prenatal,



Gambar 4. Alur pencarian literatur

perinatal, dan pascanatal baik. Pada masa prenatal adanya pengaruh genetik herediter pada pasien ini belum dapat disingkirkan, karena dalam keluarga pasien, terdapat satu orang yang mengalami keluhan gangguan pendengaran sejak lahir, yaitu adik dari nenek pasien (pihak ibu). Namun belum dapat dipastikan adanya hubungan dengan kelainan yang dialami pasien. Manifestasi klinis pasien ini yaitu gangguan pendengaran sensorineural derajat sangat berat di kedua telinga.

Pasien ini dapat didiagnosis sindrom Waardenburg tipe 1 berdasarkan klasifikasi *Waardenburg Syndrome Consortium* tahun 1992.^{5,9} Pada pasien ini terdapat 3 kriteria mayor antara lain gangguan pendengaran sensorineural kongenital, *heterochromia iridis*, *dystopia canthorum*, dan 1 kriteria minor yaitu datarnya pangkal hidung.⁹

Pada hasil pemeriksaan fisik THT, yaitu telinga dalam batas normal, hidung tampak pangkal hidung datar, dan tenggorok

dalam batas normal. Pemeriksaan FFT tidak didapatkan adanya respon sampai 90 dB pada frekuensi 250-4000 Hz. Hasil pemeriksaan fungsi telinga tengah dalam keadaan normal pada kedua telinga, sehingga dapat disimpulkan tidak ada gangguan konduksi pada kedua telinga pasien.

Pemeriksaan OAE (*Oto Acoustic Emission*) didapatkan gangguan emisi sel rambut luar ke dua koklea. Untuk hasil BERA pada kedua telinga gelombang V tidak terdeteksi hingga 80 dB.

Hasil *auditory steady state response report* (ASSR) ambang dengar telinga kanan sebesar 102,5 dB, dan telinga kiri sebesar 100 dB, sehingga didiagnosis dengan gangguan pendengaran sensorineural derajat sangat berat bilateral. Hal ini sesuai dengan salah satu manifestasi klinis dari sindrom Waardenburg.^{6,8,10} Gangguan pendengaran terjadi 57% pada sindrom Waardenburg tipe 1.^{8,9}

Pasien dilakukan pemeriksaan MRI mastoid (koklea) tanpa kontras dengan hasil terdapat iregularitas vestibulum kanan, stenosis kanalis semisirkularis kanan, serta ukuran lingkaran kanalis semisirkularis lateral kanan lebih kecil, defek kanalis semisirkularis superior kiri, koklea kanan 2½ putaran. Tampak defek di putaran basal dan medial. Pada koklea kiri berbentuk 2½ putaran, ukuran nervus koklearis kanan 0,3 mm (suspek hipoplasia), ukuran nervus koklearis kiri 0,5 mm (suspek hipoplasia).

Pada sindrom ini, gangguan pendengaran biasanya disertai minimal satu kelainan dengan anomali pada tulang temporal dan kelainan ukuran koklea pada telinga dalam. Kelainan yang biasanya terjadi antara lain pelebaran akuaduktus vestibular, penyempitan kanalis akustikus internus dan hipoplasia koklea.⁸ Sesuai dengan pasien ini dari hasil MRI didapatkan suspek hipoplasia koklea.

Proses tumbuh kembang pasien adalah normal sesuai usia. Perkembangan auditorik pada manusia erat hubungannya dengan perkembangan otak, oleh karena itu deteksi gangguan pendengaran harus dilakukan sedini mungkin agar rehabilitasi pendengaran dapat dimulai saat perkembangan otak berlangsung.⁸ Bersamaan dengan proses maturasi fungsi auditorik, berlangsung pula perkembangan kemampuan bicara. Kemahiran bicara dan berbahasa pada seseorang hanya dapat tercapai bila input sensorik (auditorik) dan motorik dalam keadaan normal.⁸ Saat anak tersebut berusia 1 tahun, belum dapat berceloteh atau mengeluarkan kata tanpa makna, dan hanya dapat menangis atau menunjuk sesuatu yang diinginkannya. Hingga usia 2 tahun, anak belum dapat mengeluarkan kata-kata atau kalimat. Sesuai dengan *Joint Committee on Infant Hearing* (2000) terdapat pedoman registrasi risiko tinggi terhadap ketulian untuk bayi berusia 29 hari hingga 2 tahun. Orang tua dapat curiga jika diketahui ada gangguan pendengaran, keterlambatan bicara, berbahasa

atau keterlambatan perkembangan dan keadaan stigmata yang berhubungan dengan sindrom tertentu yang diketahui mempunyai hubungan dengan tuli sensorineural. Namun, pada pasien ini tidak dilakukan pemeriksaan skrining pendengaran. Saat ini untuk berkomunikasi, anak menggunakan gerakan atau bahasa isyarat. Pada anak ini terdapat gangguan perkembangan bicara yang terlewat. Ibu pasien belum menyadari adanya kelainan pada anaknya hingga anak berusia 2 tahun. Hal ini sering menjadi permasalahan, di mana deteksi dini gangguan pendengaran atau ketulian pada anak tidak mudah. Ketidaktahuan orang tua sejak awal dikarenakan orang tua menganggap anak tidak mengerti atau acuh terhadap suara, terdapatnya sikap menunggu, sehingga diagnosis dan penatalaksanaan juga terlambat dilakukan.

Pada pemeriksaan fisik sederhana tidak ditemukan adanya kelainan hipopigmentasi pada kulit dan rambut, tidak ditemukan malformasi skeletal maupun Hirschsprung. Pada mata terdapat suspek obstruksi duktus nasolakrimal mata kanan kiri, suspek *normal-tension glaucoma* mata kanan kiri, dan *heterochromia iridis* mata kanan. *Heterochromia iridis* ditemukan pada 21-28% pasien sindrom Waardenburg, dan 15-31% diantaranya adalah tipe 1.

Untuk pengukuran *index W* dapat ditegakkan *dystopia canthorum*, (nilai *index W* >1,95). Pada pasien ini didapatkan *index W* sebesar 2,846. *Dystopia canthorum* ditemukan sebanyak 41,2–91% pada pasien dengan sindrom Waardenburg.^{5,9,11}

Kelainan pigmentasi dan pendengaran bisa dijelaskan oleh gangguan diferensiasi melanosit. Pada penderita sindrom Waardenburg tipe 1 ditemukan mutasi PAX 3 yang menunjukkan terjadinya defek migrasi melanosit dan hilangnya fungsi mutasi.³ Migrasi ini menyebabkan defek pada stria vaskularis. Hilangnya fungsi mutasi menyebabkan adanya karakteristik *dystopia*

chanthorum. Pemeriksaan histopatologi seorang sindrom Waardenburg dengan gangguan pendengaran menunjukkan tidak terdapatnya organ corti dan ganglion spiral, dan berkurangnya jumlah serat saraf.³ Mutasi beberapa gen akan menyebabkan variasi kelainan dan tipe sindrom Waardenburg.^{3,10,12} Kebanyakan kasus sindrom Waardenburg tipe 1 disebabkan oleh mutasi gen PAX3 yang terletak di kromosom 2q35.^{4,5,9}

Pada pasien ini sangat disayangkan karena kelainan pada mata sudah terlihat dan disadari ibu sejak lahir. Namun, karena tidak diketahuinya akan hubungan antara beberapa gejala yang dialami pasien yaitu salah satunya gangguan pendengaran sebagai manifestasi klinis dari suatu sindrom. Hal ini menyebabkan keterlambatan diagnosis dan penatalaksanaan.

Seharusnya dengan adanya beberapa manifestasi klinis yang dialami pasien, untuk gangguan pendengaran dapat dilakukan deteksi dini dengan skrining pendengaran sehingga penanganan sedini mungkin juga dapat diberikan agar tidak terjadi keterlambatan perkembangan wicara.^{8,10} Penanganan secara optimal dan menyeluruh diperlukan setelah diagnosis sindrom ini ditegakkan. Rehabilitasi pendengaran dengan penggunaan alat bantu dengar dapat menjadi salah satu pilihan sedini mungkin untuk mencegah gangguan perkembangan bicara, bahasa, mental, dan intelektual, sehingga diharapkan penderita dapat hidup normal.^{5,9,10}

Pada kasus ini lebih disarankan untuk dilakukan *implant* koklea. Pada sindrom, diperlukan konseling genetik yang dapat membantu memperkirakan kemungkinan seseorang menderita sindrom tersebut jika memiliki anak.^{9,10} Manifestasi sindrom Waardenburg berbeda pada tiap individu, walaupun terjadi pada keluarga yang sama. Pada seseorang bisa saja tidak diperlukan suatu terapi, namun pada orang lain dibutuhkan terapi atau tindakan bedah untuk mengatasi kelainan yang dialami.⁶

Sindrom Waardenburg adalah suatu sindrom dengan manifestasi tersering yaitu gangguan pendengaran sensorineural kongenital, biasanya disertai dengan gangguan pigmentasi kulit, mata, atau rambut. Sindrom ini bersifat autosomal dominan.

Deteksi dini dan penatalaksanaan dari gangguan pendengaran yang merupakan satu manifestasi klinis dari sindrom Waardenburg penting untuk menunjang perkembangan individu dan perkembangan sosial pasien.

DAFTAR PUSTAKA

1. Yang S, Dai P, Liu X, et al. Genetic and Phenotypic Heterogeneity in Chinese Patients with Waardenburg Syndrome Type II. *Plos one*.2013; 8(10): 1-7.
2. Vicharea N, Col L, Bhargava N. Waardenburg syndrome: A rare case with bilateral congenital cataract: An unusual entity. *JM Armed Forces India*. 2012; 69: 172-4.
3. Northern JL, Downs MP. Hereditary deafness. In: *Hearing in Children*. 2nd ed. Baltimore, Maryland: The Will.
4. Morrel R, Spritz RA, Ho L, Pierpont J, et al. Apparent digenic inheritance of Waardenburg syndrome type 2 (WS2) and autosomal recessive ocular albinism (AROA). *Hum Mol. Genetics* 1997;6 (5): 659-64.
5. Bason L. Waardenburg syndrome. (Update May 2006). Cited from: www.emedicine.com.
6. Khanal S, Optom B. Waardenburg Syndrome: A Report of Two Familial Case Series. *Optometry & Visual Performance*. 2013; 1(6):213-6.
7. Read AP, Newton VE. Waardenburg Syndrome. *J Med Genet*. 1997; 34: 656-65.
8. Dourmishev L. Waardenburg Syndrome. (Update February 2007). Cited from: www.emedicine.com.

9. Milunsky JM. Waardenburg syndromes type 1. (Update January 2006). Cited from: www.genetests.org.com.
10. Brookhouse PE. Genetic hearing loss. In: Bailey BJ. Head and Neck Surgery-Otolaryngology. 3rd ed, Vol. 1. Philadelphia: Lippincott Williams&Wilkins Company, 2001: 1081-85, 1091.
11. Index W & *dystopia canthorum*. (Update December 2016). Cited from: <http://blogqpot.com/images>.
12. Thompson MW, McInnes RR, Willard HF. Autosomal Inheritance. In: Genetics in Medicine, Philadelphia: W.B.Saunders Co, 1991: 59-66.