

Laporan Kasus**Terapi *necrobiotic xanthogranuloma* dengan siklofosfamid-metilprednisolon****Bayu Lesmono, Yussy Afriani Dewi, Sinta Sari Ratunanda,
Nur Akbar Aroeman**Departemen Ilmu Kesehatan Telinga Hidung Tenggorok - Bedah Kepala Leher
Fakultas Kedokteran Universitas Padjadjaran/ Rumah Sakit Dr. Hasan Sadikin
Bandung**ABSTRAK**

Latar belakang: *Necrobiotic xanthogranuloma* (NXG) merupakan suatu penyakit yang langka, kronis, dan progresif. NXG ditandai dengan lesi kulit ulseratif pada daerah indurasi, dan berwarna kuning, atau berupa nodul yang mengenai sel histiosit *non Langerhans*. Daerah predileksi tersering ialah pada wajah, orbita, dan ekstremitas. Etiologi belum diketahui, tetapi sering dikaitkan dengan *monoclonal gammopathy*. Gambaran histopatologi NXG yaitu ditemukan makrofag dan terdapat sel busa pada dermis, jaringan subkutan, nekrobiosis luas, sel datia Touton, dan folikel limfoid. Penderita memiliki lesi yang bersifat asimtomatik, parestesi, rasa terbakar, dan terkadang timbul rasa nyeri. Tata laksana NXG sampai saat ini masih sangat bervariasi. **Tujuan:** Memaparkan hasil penatalaksanaan dua pasien NXG. **Laporan kasus:** Dilaporkan pasien pertama, laki-laki 44 tahun dengan lesi pada kedua pipi dan dahi sejak 5 bulan sebelumnya. Terapi diberikan metilprednisolon dengan dosis 0,8 mg/kgBB *tapering off* selama 1 bulan dengan hasil perbaikan. Pasien kedua, wanita 29 tahun dengan lesi pada kedua pipi dan telinga sejak 5 bulan sebelumnya. Terapi diberikan siklofosfamid 750 mg/m² per 3 minggu dengan hasil membaik. **Metode:** Pencarian dilakukan melalui PubMed dan Dermatol. Setelah menyaring judul dan abstrak yang sesuai dengan kriteria inklusi dan eksklusi, didapatkan lima artikel utuh. Kemudian, tiga artikel terpilih untuk ditelaah secara konsensus, meliputi kesahihan (*validity*), kepentingan (*importancy*), dan aplikabilitas (*applicability*) pada pasien *necrobiotic xanthogranuloma*. **Hasil:** Telaah artikel-artikel tersebut menunjukkan bahwa semua artikel memiliki karakteristik yang serupa dalam hal kesahihan (*validity*), hasil atau kesimpulannya. Walau demikian, ada beberapa kekuatan dan kelemahan pada masing-masing artikel. **Kesimpulan:** Penatalaksanaan NXG masih diperlukan penelitian lebih lanjut dengan jumlah sampel yang banyak untuk mengetahui keefektifitasan penatalaksanaan NXG.

Kata kunci: Siklofosfamid, metilprednisolon, *necrobiotic xanthogranuloma***ABSTRACT**

Background: *Necrobiotic Xanthogranuloma* (NXG) is a rare, chronic, and progressive disease that provokes skin lesions, such as damage of the histiocytes of non-Langerhans cell, skin lesions (yellowish or noduled ulcerative lesions) in the induration skin. The most common predilection areas of this are on the face, orbital, and extremities. The etiology is still unknown, but sometimes associates with monoclonal gammopathy. NXG histopathologic contained macrophages and foam cells in the dermis, subcutaneous tissue, extensive necrobiosis, touton giant cells, and lymphoid follicles. Some patients who had lesions are asymptomatic, sometimes they will feel paresthesias, burning pain. Nowadays, this management is still vary widely. **Objective:** Sets forth the results of two patients NXG. **Case:** There were two patients. Patient number one, a 44-years-old man, with some lesions on both cheeks and forehead since 5 months ago. He was treated with methylprednisolon 0.8 mg/kg body weight, and tapered off for a month with improved results. Patient number two, a 29-years-old woman, with some lesions on both cheeks and ears since 5 months ago. She was treated with Cyclophosphamide 750 mg/m² with improved results within three weeks. **Method:** Searching for literature was conducted in PubMed and Dermatol. After screening titles and abstracts with inclusion and exclusion criteria, five articles were available as full texts. Three articles were selected to be reviewed for their validity, importancy and applicability in patient with *necrobiotic xanthogranuloma*. **Results:** The review showed that all those articles had a similar characteristic in validity, result, and conclusion. Nevertheless, each articles had its own strong points and weaknesses.

Conclusion: *NXG treatment still required further research by the number of samples that much to find out the efficiency management NXG.*

Keywords: *Cyclophosphamide, methylprednisolon, necrobiotic xanthogranuloma*

Alamat Korespondensi: dr. Bayu Lesmono, Departement of Otorhinolaryngology Head and Neck Surgery Faculty of Medicine Padjadjaran University/Hasan Sadikin General Hospital, Bandung, Email: blesmono27@gmail.com.

PENDAHULUAN

Necrobiotic xanthogranuloma (NXG) merupakan suatu penyakit yang langka, kronis, progresif, dan menimbulkan lesi kulit berupa kerusakan pada sel histiosit *non-Langerhans*. Pada tahun 1908, pertama kali ditemukan 8 penderita NXG yang memiliki *monoclonal gammopathy*, terutama imunoglobulin G (IgG) Kappa tipe 2. Telah dilakukan penelitian pada lebih dari 100 penderita NXG, sekitar 80% penderita terkait dengan *monoclonal gammopathy*. *Monoclonal gammopathy* adalah suatu kondisi yang ditandai dengan timbulnya protein abnormal, dikenal sebagai protein monoklonal atau protein M dalam aliran darah. Protein ini dihasilkan oleh sel plasma, suatu tipe sel darah putih yang kemudian setelah dewasa menjadi limfosit B, menghasilkan antibodi untuk melawan infeksi dalam tubuh. Timbulnya protein ini dalam tubuh biasanya tidak menyebabkan kerusakan dan gejala.^{1,2}

Efebera¹ melaporkan kasus pertama bersamaan dengan adanya diskrasia sel plasma dan gangguan limfoproliferatif, meskipun keterlibatannya yang sangat rendah. Lesi kulit jarang ditemukan, namun dalam serangkaian kasus lainnya, lebih dari 20% disertai hepatomegali dan splenomegali. Kelainan hematologi dapat berupa neutropenia, *cryoglobulinemia*, *hypocomplementemia*, dan hiperlipidemia. Keterlibatan sistemik dapat berupa mieloma multipel, limfoma Hodgkin, limfoma non-Hodgkin, leukemia limfositik kronis, limfoma limfoplasmatik Waldenstrom, gangguan paru, atau jantung. Diskrasia plasma pada sel *monoclonal*

gammopathy (MGUS), ditemukan 80% pasien memiliki jenis IgG, baik Kappa atau Lambda rantai ringan.^{2,3}

NXG dapat merusak tetapi bersifat lokal, dan berpotensi untuk mengenai beberapa sistem organ, seperti mata, limpa, otot, kelenjar getah bening, dan sistem saraf pusat. Silvak-Callcott et al yang dikutip oleh Papagoras,² meneliti 137 kasus NXG pada populasi dewasa di daerah orbita dan adneksa okular. Pasien dengan lesi periorbital luas dapat mengalami perubahan seperti kelainan visus, diplopia, proptosis, episkleritis, keratitis, iritis, konjungtivitis, dan perforasi kornea.¹⁻³ Gambaran klinis NXG adalah infiltrasi dengan progresivitas lambat dan merusak, serta lesi kulit yang menggambarkan kerusakan jaringan dan sistemik. Lesi dapat menjadi ulkus dengan indurasi, berwarna kuning atau diskolorisasi. Plak dan lesi melibatkan bagian tubuh dan ekstremitas, tetapi lebih dari 80% pasien datang dengan gangguan periorbital. Kebanyakan pasien memiliki lesi asimtomatik, namun dapat juga muncul dengan gejala lain: pruritis, parestesia, dan nyeri terbakar.¹⁻³

Patofisiologi NXG belum dapat dijelaskan secara pasti. Satu hipotesis mengatakan bahwa paraprotein berfungsi sebagai autoantibodi untuk menimbulkan proliferasi fibroblast serta pengendapan makrofag dermal. Hipotesis lain mengatakan bahwa paraprotein akan mengikat reseptor lipoprotein monosit kemudian akan merangsang terjadinya pembentukan sel-sel xanthomatosa yang disimpan di kulit sehingga terjadinya granulomatosis. Berawal adanya reaksi *foreign body giant cell*, yang menimbulkan peningkatan deposisi

kulit, kompleks imunoglobulin serum dan lipid, kemudian terjadi proliferasi sekunder makrofag yang menyebabkan tingginya paraprotein dan granuloma pembentuk paraprotein terhadap lipoprotein, yang akan mengikat histiosit reseptor.⁴⁻⁷

Berdasarkan gambaran histopatologis NXG, ditemukan makrofag dan terdapat sel busa pada dermis, jaringan subkutan, nekrobiosis luas, sel datia Touton, dan folikel limfoid. Adanya *cholesterol cleft* pada area nekrobiosis digunakan untuk membedakan NXG dengan inflamasi granulomatosa lain.⁷⁻⁹

NXG sulit diobati dan peluang terjadinya rekurensi setelah operasi sangat tinggi. Walaupun tidak ada modalitas yang menunjukkan efektivitas, pilihan terapi termasuk glukokortikoid (topikal atau sistemik), *alkylating agent*, interferon alfa, antimetabolit, antibiotik, *thalidomide*, dan plasmapheresis. Satu pasien dengan kelainan ekstensif pada wajah telah diobati dengan menggunakan *intravenous immunoglobulin* (IVIG) total 6 siklus, 0,5 mg/kg per hari selama 4 hari dengan interval 4-6 minggu. Setelah 6 kali siklus, menunjukkan resolusi yang hampir komplit dan spesimen biopsi dari area sebelumnya, menunjukkan resolusi komplit.⁷ Kasus lainnya menunjukkan resolusi selama 4 minggu dosis rendah prednison (0,5 mg/kg), pada beberapa kasus NXG yang tidak berhubungan dengan paraproteinemia. Kasus lain menunjukkan isolasi NXG dengan 47 terapi psoralen dan ultraviolet A (PUVA) fotokemoterapi.^{1,6-9}

Peranan bedah kulit masih terbatas sebagai intervensi paliatif. Tindakan operasi dapat menimbulkan kekambuhan yang tinggi, sekitar 42% dengan lesi pasca operasi lebih besar dari sebelumnya. Pengobatan dengan laser CO₂ mungkin dapat dilakukan sebagai alternatif terapi paliatif pada pasien yang memiliki kegagalan medikamentosa.⁶⁻⁹

Papagoras² melakukan penelitian terhadap seorang laki-laki berusia 53 tahun

dengan kelainan bengkak pada kedua kelopak mata, kedua pipi, serta terdapat perubahan warna kulit dan timbul rasa nyeri. Pasien diberikan siklofosamid selama 6 bulan dengan dosis 750 mg/m² serta kombinasi dengan metil prednisolon 0,8 mg/KgBB *tapering off*. Setelah menjalani pengobatan dengan siklofosamid pasien ini mengalami perbaikan.

Tujuan laporan ini ialah mempresentasikan suatu kasus yang jarang terjadi, yaitu serial kasus tentang *necrobiotic xanthogranuloma* dan untuk mencari pedoman dalam tata laksana khususnya pada kasus tersebut.

LAPORAN KASUS

Kasus pertama, seorang laki-laki berusia 44 tahun datang ke poli rawat jalan, dengan keluhan bengkak pada kedua pipi dan dahi. Keluhan tersebut sudah dialami sejak 5 bulan dengan proses pembengkakan yang terjadi secara bertahap. Pembengkakan dirasakan tidak nyeri dan tidak ditemukan kelainan kulit lain. Tidak ditemukan riwayat keluarga yang menderita sakit yang sama.

Pada pemeriksaan fisik, status generalis dalam batas normal. Status lokalis terdapat pembengkakan pada pipi dan dahi, batas tidak tegas, kistik, *mobile*, dan tidak nyeri tekan.

Hasil pemeriksaan laboratorium darah lengkap menunjukkan dalam batas normal. Pemeriksaan urinalisis, fungsi hati dan ginjal, serum profil lipid dalam batas normal. *X-Ray* dada dalam batas normal dan hasil pemeriksaan histopatologi dari biopsi di kedua pipi menunjukkan adanya sel berbentuk bulat oval berkelompok membentuk struktur granuloma, sel-sel tampak menyerupai sel epiteloid, inti sel kromatin halus bentuk monoton. Banyak ditemukan *multinucleated giant cell* yang tersebar maupun berkelompok, banyak ditemukan pula sel busa (*foam cell*) dengan kesimpulan *necrobiotic xanthogranuloma*.

Pasien kami beri tata laksana dengan metilprednisolon *tapering off* masing-masing 5 hari dengan dosis 32 mg, 24 mg, 16 mg, 8 mg, dan 4 mg. Setelah pemberian lengkap metilprednisolon, keluhan bengkak pada wajah berkurang dan menghilang sejak pemberian dosis 16 mg. Saat ini pasien dalam persiapan untuk pemberian siklofosfamid.

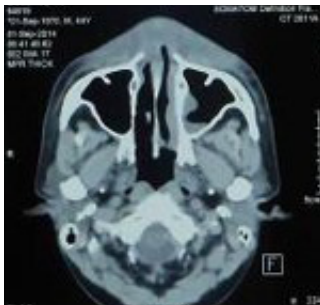
Kasus kedua, seorang wanita berusia 29 tahun, merupakan pasien rawat jalan dengan keluhan utama benjolan pada wajah yang dirasakan sejak 5 bulan yang lalu. Awalnya dirasakan gatal pada kedua pipi kemudian semakin lama bertambah keras dan sedikit terasa baal.

Pada pemeriksaan fisik di daerah kedua pipi dan pre-aurikuler sinistra didapatkan penebalan jaringan lunak disertai perubahan warna kulit di atasnya, terlihat lebih kehitaman dibandingkan area yang normal.

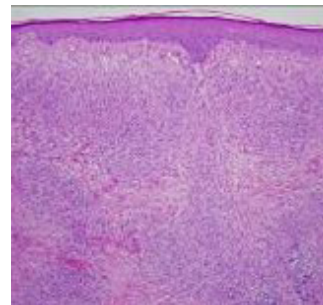
Pada pemeriksaan laboratorium darah lengkap dalam batas normal. Pemeriksaan urinalisis, fungsi hati dan ginjal, serum profil lipid dalam batas normal. *X-Ray* dada

dalam batas normal dan hasil pemeriksaan histopatologi pada kedua pipi dan pre-aurikuler sinistra menunjukkan massa nekrotik amorf, keping kecil jaringan nekrotik, banyak histiosit/sel busa (*foam cell*) yang proliferasif, sebagian memadat memberi kesan hiperplastik dan ditemukan pula beberapa *multinucleated giant cell*, inti polimorf, vesikuler, bergranular. Di antaranya terlihat pula jaringan nekrotik yang diinfiltrasi sel tersebut dan terlihat pula sel limfosit dengan kesimpulan *necrobiotic xanthogranuloma*.

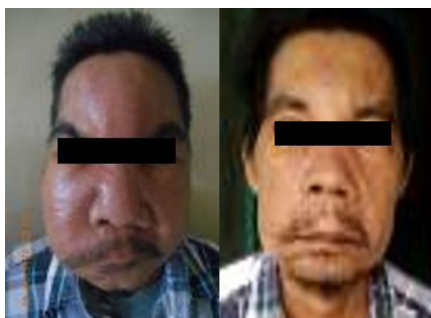Pasien kami tata laksana dengan pemberian siklofosfamid 6 siklus, sebanyak 750 mg/m² per 3 minggu direncanakan selama 6 bulan. Dilanjutkan pemberian metilprednisolon *tapering off* masing-masing 1 bulan dengan dosis 40 mg, 32 mg, 16 mg, 8 mg, 4 mg dan 2 mg. Saat ini pasien sudah menjalani pemberian siklofosfamid (CYC) siklus ketiga hingga keenam dengan hasil: penebalan di kedua pipi dan preaurikuler sinistra sudah tidak teraba, mulai terlihat membaik sejak siklus kedua.



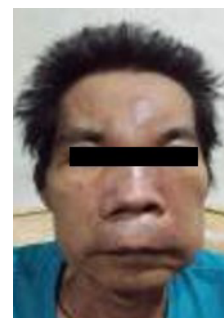Gambar 1. CT-scan sinus paranasal potongan aksial-koronal potongan 2-3 mm tanpa kontras



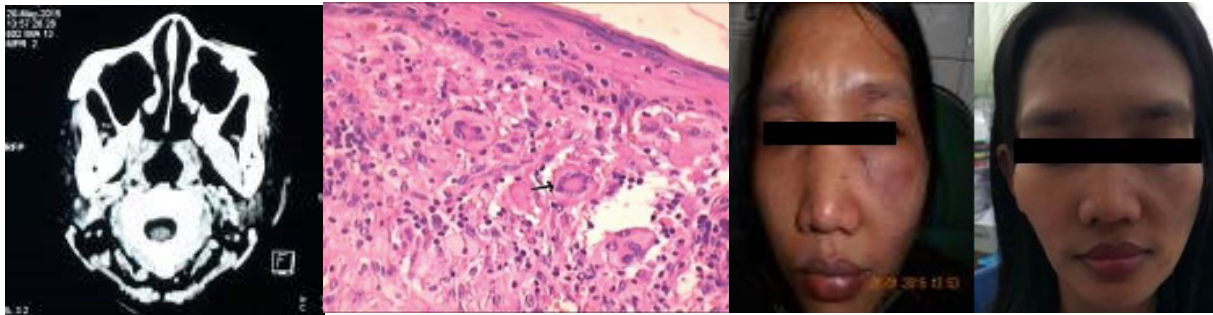
Gambar 2. Histopatologi kasus pertama



Gambar 3. Foto klinis sebelum dan sesudah diberi metilprednisolon



Gambar 4. Sejak 1 bulan yang lalu timbul benjolan kembali pada wajah



Gambar 5.

Gambar 6.

Gambar 7.

Keterangan:

Gambar 5. CT-Scan maksilofasial potongan aksial-koronal potongan 2-3 mm dengan kontras

Gambar 6. Histopatologi kasus kedua

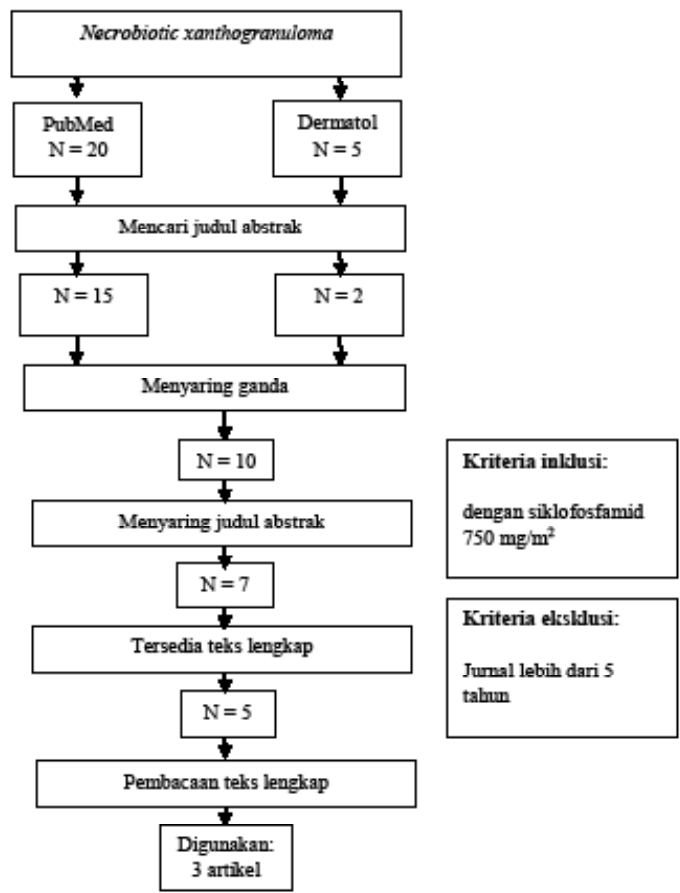
Gambar 7. Foto klinis pasien sebelum dan setelah pemberian siklofosfamid

RUMUSAN MASALAH

Bagaimana penatalaksanaan pada pasien dengan diagnosis *necrobiotic xanthogranuloma*?

METODE

Pencarian literatur dilakukan pada tanggal 29 Januari 2016, dengan kata kunci *necrobiotic xanthogranuloma*. Hasil penelusuran PubMed



Gambar 8. Flowchart strategi pencarian

Tabel 1. Kritisal bedah apraisal berdasarkan bukti

Kriteria	Penelitian		
	Papagoras ²	Efebera ¹	Ryan ³
Validitas			
1. Apakah subjek dipilih secara acak dan proses pengacakan ‘tidak diketahui’?	Tidak	Tidak	Tidak
2. Apakah subjek yang ikut tercatat?	Tidak	Tidak	Tidak
3. Apakah selalu mengikuti perkembangan pasien? Di mana pasien dianalisis dengan ‘niat untuk diobati’?	Ya	Ya	Ya
4. Apakah penelitian ini ‘tidak mengetahui’ ada pengobatan?	Tidak	Tidak	Tidak
5. Apakah semua grup subjek sama perlakuannya sebelum pengobatan ?	Tidak	Tidak	Tidak
6. Diluar dari intervensi dalam percobaan, apakah grup ini diperlakukan sama?	Tidak	Tidak	Tidak
Penting			
1. Seberapa besar efek dari pengobatan tersebut?			
2. Sudah tepatkah perkiraan efek dari pengobatan tersebut?			
Penerapan			
1. Apakah subjek penelitian akan sama seperti pasien kita?	Ya	Ya	Ya
2. Apakah hasil klinis yang dapat diukur sudah relevan?	Ya	Ya	Ya
3. Apakah keterampilan bedah sudah sama dengan para ahli bedah dalam penelitian bedah?	Ya	Ya	Ya

dan Dermatol menghasilkan 20 jurnal di PubMed dan 5 jurnal di Dermatol. Kemudian dilakukan seleksi menggunakan kriteria eksklusi: jurnal lebih dari 5 tahun. Kriteria inklusi: siklofosamid 750 mg/m². Telaah kritis dilakukan pada 3 jurnal terpilih.

HASIL

Efebera¹ menemukan kasus pasien laki-laki berusia 68 tahun yang didiagnosis NXG. Kelainan ditemukan pada mediastinum dan edema leher. Penatalaksanaannya diberikan *lenalidomide* dan *thalidomide* yang dikombinasikan dengan steroid.

Papagoras² menemukan kasus pasien laki-laki berusia 58 tahun dengan kelainan pembengkakan pada keempat kelopak mata.

Penatalaksanaan diberikan siklofosamid 750 mg/m² dan metilprednisolon 0,8 mg/kgBB *tapering off* selama 6 bulan.

Ryan dkk³ menemukan pasien laki-laki berusia 55 tahun dengan kelainan plak kemerahan pada punggung. Penatalaksanaan diberi klorambusil 10 mg/hari selama 14 hari dalam 8 siklus per 2 minggu.

Telaah artikel-artikel di atas menunjukkan bahwa semua artikel memiliki karakteristik yang serupa dalam hal kesahihan (*validity*) dan hasil atau kesimpulannya. Walau demikian, ada beberapa kekuatan dan kelemahan pada masing-masing artikel.

Efebera,¹ Papagoras,² dan Ryan³ telah melakukan penelitian terhadap kasus NXG. Hasil penelitian menunjukkan bahwa pasien dapat memberi respon yang baik setelah terapi.

Ketiga peneliti tersebut telah melakukan tata laksana pada kasus NXG, namun masih terdapat kekurangan pada penelitian yang dilakukan oleh Efebera¹ dan Papagaros,² yaitu setelah menjalani terapi, pasien NXG mengalami rekurensi.

Tiga artikel yang terpilih untuk ditelaah secara konsensus, meliputi kesahihan (*validity*), kepentingan (*importancy*), dan aplikabilitas (*applicability*) pada pasien *necrobiotic xanthogranuloma*.

DISKUSI

Gambaran histopatologi NXG mirip dengan *xanthogranuloma*, seperti adanya sel busa (*foamy sel*) dan *Touton giant cell* serta berhubungan dengan area degenerasi kolagen, agregasi limfoid atau folikel yang berhubungan dengan pusat germinal, fokal sel plasma, dan kolesterol. NXG dan *xanthogranuloma* dapat menyerang laki-laki maupun pada wanita terutama usia di atas 60 tahun. Area yang terkena terutama periorbita, batang tubuh dan ekstremitas bagian proksimal. Lesi pertama kali dalam bentuk xanthelasma tapi secara bertahap berubah menjadi indurasi plak kuning kecokelatan dengan kecenderungan berulserasi dan sering menyebabkan kerusakan pada kulit.^{1,2}

Berdasarkan panduan para Ahli Reumatologi, direkomendasikan pemakaian siklofosfamid (CYC) pada inflamasi yang melibatkan disregulasi sel B, seperti pada nefritis lupus atau penyakit granulomatosa autoimun seperti *Wegener's granulomatosis* dan *Churg-Strauss syndrome*. Kami kemudian mengobati pasien dengan kombinasi infus CYC dan metilprednisolon selama 6 bulan. Tujuan kombinasi obat ini yaitu menurunkan secara cepat proses inflamasi dan progresivitas penyakit, sehingga hasil penyembuhannya dapat terus dipertahankan.^{1,2}

Diketahui dari berbagai jurnal, ada hubungan antara NXG dengan keadaan

hematologi yang berbahaya (*emergency*), hal ini dikaitkan dengan adanya potensi *overlap dengan Periocular Xanthogranuloma With Adult-Onset Asthma (PXAOA)*. Sehingga diperlukan pemeriksaan hematologi klinis secara regular berupa pemeriksaan darah lengkap, marker inflamasi, dan sebum protein elektroforesis.¹⁻³

Pada pembahasan kasus pertama pasien laki-laki dengan NXG telah kami lakukan pengobatan dengan menggunakan metilprednisolon *tapering off* selama 1 bulan menunjukkan hasil yang membaik dan bengkak pada wajah berkurang, dan direncanakan pemberian CYC. Tata laksana pemberian metilprednisolon pada kasus ini merujuk pada Johnston yang dikutip oleh Chave,⁴ yaitu hanya diberikan steroid oral dan injeksi. Pasien ini mengalami rekurensi penyakit karena tidak berobat secara teratur sesuai anjuran.

Pada kasus kedua, kami melakukan terapi menurut Papagaros² yaitu kami berikan pengobatan dengan CYC kombinasi dengan metilprednisolon secara bersamaan, menunjukkan hasil yang sangat baik dan tidak terjadi rekurensi.⁵ Pada kedua kasus tersebut, kami tidak lakukan radioterapi dan pembedahan. Berdasarkan telaah jurnal, radioterapi tidak responsif, dan hasil pembedahan kurang baik.^{6,7}

Siklofosfamid merupakan anti neoplastik golongan *alkylating agent* yang banyak digunakan dalam mengobati berbagai kasus keganasan. Senyawa ini bekerja dengan cara mengalkilasi basa nitrogen DNA sel tumor sehingga replikasi DNA dan proliferasi sel terhenti.⁸

Metilprednisolon merupakan anti inflamasi yang identik dengan kortisol, hormon steroid alami pada manusia yang disintesis dan dieksresi oleh korteks adrenal. Efek anti inflamasi ini dapat mempengaruhi berbagai imunokompeten seperti sel T,

magrofag, sel dendrit, eosinofil, neutrofil, dan sel mast, yaitu dengan menghambat respons inflamasi dan menyebabkan apoptosis berbagai sel tersebut.⁹

Berbagai kepustakaan memperlihatkan variasi tatalaksana NXG terutama medikamentosa, mulai dengan pemberian siklofosfamid, klorambusil dosis rendah, *methotrexate*, *thalidomide*, *lenalidomide*, melpalan, imunoglobulin intravena, vitamin A, prednison, dexametason, dan metilprednisolon. Bila tata laksana medikamentosa tidak berhasil maka dapat dilanjutkan dengan pembedahan, walaupun hasilnya kurang memuaskan.

Pada kedua kasus yang kami laporkan, dapat disimpulkan bahwa dalam menangani NXG perlu suatu penegakan diagnostik yang baik serta penatalaksanaan NXG berbasis bukti. Kedua kasus yang kami temukan diharapkan akan menambah khasanah dalam penatalaksanaan NXG.

Saat ini belum ada tata laksana yang sesuai pada kasus NXG. Oleh karena itu diperlukan adanya pedoman yang baku untuk prosedur penegakan diagnosis yang tepat, dan penatalaksanaan kasus NXG.

DAFTAR PUSTAKA

1. Efebera Y. Commentary: Necrobiotic. Clin Adv Hematol Oncol. 2011. 9 (9):700–1.
2. Papagoras C, Kitsos G, Voulgari Pv. Periocular xanthogranuloma: a forgotten entity? Clinical Ophthalmology (Auckland, N.Z.). 2010. 4, 105–10.
3. Ryan E, Warren Lj, Szabo F. Necrobiotic xanthogranuloma: response to chlorambucil. Australas J Dermatol. 2012. May; 53(2): E23-5.
4. Chave TA. Recalcitrant necrobiotic xanthogranuloma responding to pulsed high-dose oral dexamethasone plus maintenance therapy with oral prednisolone. 2001.
5. Efebera Y, Blanchard E, Allam C, Han ABS. Complete response to thalidomide and dexamethasone in a patient with necrobiotic xanthogranuloma associated with monoclonal gammopathy a case report and review of the literature clinical lymphoma, myeloma, leukemia. Volume 11, Issue 3, 2011. June, Pages 298-302.
6. Girisha BS, Holla AP. Necrobiotic xanthogranuloma. Journal of Cutaneous and Aesthetic Surgery. 2012, Volume 5, Issue 1.
7. Gacto P. Necrobiotic xanthogranuloma: efficacy of surgery in 2 patients. Actas Dermosifiliogr. 2009;100:499-502.
8. Smoak KA, Cidloski JA. Glucocorticoid signaling in health and disease. The Hypothalamus-Pituitary-Adrenal Axis; 2008. 33-53.
9. Brundage D. Cancer chemotherapy and treatment. In: Chisolm-Burns MA, Schwing-hammer TL, Wells BG, et all, eds. Pharmacotherapy: Principle and Practice. 2nd ed. New York, NY: McGraw-Hill; 2010. 1445-74.